

CENTRO UNIVERSITÁRIO UNIFACVEST  
CURSO DE ODONTOLOGIA  
TRABALHO DE CONCLUSÃO DE CURSO – TCCII  
NICOLE PEREIRA DE SOUZA

**OCORRÊNCIAS DE SANGRAMENTO EM PROCEDIMENTOS  
CIRÚRGICOS ODONTOLÓGICOS NOS PACIENTES EM TERAPIA  
COM OS NOVOS ANTICOAGULANTES ORAIS: UMA REVISÃO DE  
LITERATURA**

LAGES, SC

2020

NICOLE PEREIRA DE SOUZA

**OCORRÊNCIAS DE SANGRAMENTO EM PROCEDIMENTOS  
CIRÚRGICOS ODONTOLÓGICOS NOS PACIENTES EM TERAPIA  
COM OS NOVOS ANTICOAGULANTES ORAIS: UMA REVISÃO DE  
LITERATURA**

Trabalho de Conclusão de Curso  
apresentado ao Centro  
Universitário UNIFACVEST,  
como requisito obrigatório para  
obtenção do grau de Bacharel em  
Odontologia.

Orientadora: Prof<sup>a</sup>. M. Carla  
Cioato Piardi.

LAGES, SC

2020

OCORRÊNCIAS DE SANGRAMENTO EM PROCEDIMENTOS CIRÚRGICOS  
ODONTOLÓGICOS NOS PACIENTES EM TERAPIA COM OS NOVOS  
ANTICOAGULANTES ORAIS: UMA REVISÃO DE LITERATURA

**RESUMO**

**Introdução:** Um sangramento que não cessa logo após o término do procedimento odontológico pode indicar que o paciente tenha alguma alteração na sua cicatrização. Atualmente há muitos pacientes que fazem uso de medicações anticoagulantes, como por exemplo, pacientes com problemas cardíacos, pacientes com trombose, pacientes com risco de AVC e infarto; e devido a isso é necessário avaliar as ocorrências de hemorragias após procedimentos cirúrgicos odontológicos nesses pacientes que estão em terapia anticoagulante.

**Objetivo:** Este estudo teve como objetivo a avaliação de ocorrências de complicações hemorrágicas após procedimentos cirúrgicos odontológicos ocasionado pelo uso dos novos anticoagulantes orais. **Materiais e métodos:** Foi realizado um levantamento bibliográfico nos bancos de dados de pesquisas eletrônicos PubMed e Scielo, artigos publicados do ano de 2010 até o ano de 2020, identificando estudos que mostram os riscos de sangramento, a ocorrência, duração e método de hemostasia que sejam relevantes para a inclusão do estudo nesta pesquisa. **Resultados:** Dos 10 estudos encontrados, oito relataram sangramento de leve à moderado no transoperatório e/ou tardio nos pacientes em uso dos novos anticoagulantes orais e dois estudos não relataram sangramento significativo. **Conclusão:** Em pacientes em uso dos novos anticoagulantes orais que são submetidos a procedimentos cirúrgicos odontológicos simples, o sangramento é possível de ser controlado com medidas hemostáticas locais sem demais complicações. Em pacientes que necessitam de um procedimento cirúrgico complexo, está indicado a interrupção temporária da terapia anticoagulante antes do procedimento, com o intuito de reduzir possíveis complicações hemorrágicas.

**Palavras-chave:** Odontologia. Anticoagulantes. Hemorragias. Complicações. Cirurgia Oral. Dentes. Extração. Dentista, Sangramento, Novos anticoagulantes orais.

## BLEEDING OCCURRENCES IN DENTAL SURGICAL PROCEDURES IN PATIENTS IN THERAPY WITH THE NEW ORAL ANTICOAGULANTS: A LITERATURE REVIEW

### ABSTRACT

**Introduction:** Bleeding that does not occur soon after dental treatment can indicate the patient who has suffered a change in healing. Currently, there are many patients who use anticoagulant medications, for example, patients with heart problems, patients with thrombosis, patients at risk of stroke and infarction; and because of this, it is necessary to assess how bleeding events occur after dental surgical procedures in patients undergoing anticoagulant therapy. **Objective:** This study aimed to assess the occurrence of hemorrhagic complications after dental surgical procedures caused by the use of new oral anticoagulants. **Materials and methods:** A bibliographic survey was carried out in the electronic research databases PudMed and Scielo, articles published from 2010 to 2020, identifying studies that show the risks of bleeding, an occurrence, duration and method of hemostasis that relevant to the inclusion of a study in this research. **Results:** Of the 10 studies found, eight reported mild to moderate bleeding during the operation and or delayed in patients using new oral anticoagulants and two studies not related to significant bleeding. **Conclusion:** In patients using new oral anticoagulants who are treated with simple dental surgical procedures, or with bleeding, it is possible to be controlled with local hemostatic measures without further complications. In patients using a complex surgical procedure, a temporary interruption of anticoagulant therapy is indicated before the procedure, in order to reduce possible bleeding complications.

**Key words:** Dentistry. Anticoagulants. Hemorrhages. Complications. Oral surgery. Teeth. Extraction. Dentist. Bleeding. New Oral Anticoagulants.

## **LISTA DE ABREVIATURAS E SIGLAS**

NOACs: Novos anticoagulantes orais

AVKs: Antagonistas da vitamina K

FDA: Food and Drug Administration

TTPa: Tempo de Tromboplastina Parcial ativada

TP: Tempo de Protrombina

## SUMÁRIO

<b>1. INTRODUÇÃO.....</b>	<b>7</b>
<b>2. METODOLOGIA.....</b>	<b>9</b>
<b>3. REVISÃO DE LITERATURA.....</b>	<b>10</b>
3.1 Antagonistas da vitamina K.....	10
3.2 Novos anticoagulantes orais.....	11
3.3 Intervenção odontológica.....	13
3.4 Medidas hemostáticas.....	13
<b>4. RESULTADOS.....</b>	<b>15</b>
<b>5. DISCUSSÃO.....</b>	<b>16</b>
<b>6. CONCLUSÃO.....</b>	<b>22</b>
<b>7. REFERÊNCIAS BIBLIOGRÁFICAS.....</b>	<b>23</b>
<b>8. APÊNDICE.....</b>	<b>26</b>
8.1 Tabela 1.....	26
<b>9. ANEXOS.....</b>	<b>27</b>
9.1 Fluxograma.....	27
9.2 Tabela 2.....	28

## 1. INTRODUÇÃO

Segundo o site do Ministério da Saúde, através do Sistema de Informações sobre Mortalidade (SIM), no ano de 2018, houve 1.567 óbitos no Brasil causadas por embolia e trombose arteriais, sendo que no ano de 2014 houveram 1.376 óbitos. Devido ao crescimento do número de complicações e óbitos relacionados a trombos na corrente sanguínea, muitos pacientes fazem o uso de anticoagulantes e o Cirurgião-Dentista deve estar preparado para realizar os procedimentos odontológicos sem pôr em risco a saúde desses pacientes.

O tratamento com anticoagulantes é um dos tratamentos mais utilizados pela medicina moderna devido ao aumento da idade da população e devido à alta incidência de doenças cardiovasculares que atingem a população e por isso milhões de indivíduos fazem o uso de algum protocolo de terapia com anticoagulantes (MADRID e SANZ; 2009). O principal objetivo dessa terapia é reduzir a ocorrência de tromboembolismo que geralmente é recomendado em todos os pacientes com risco tromboembólico, o que ocorre em indivíduos com histórico de aterosclerose, fibrilação atrial, acidentes cerebrovasculares, trombose venosa profunda, doença arterial periférica, cardiopatia isquêmica, infarto do miocárdio, embolia pulmonar, e também em pacientes após angioplastia e colocação de *stent*, cirurgia de ponte de safena e colocação de válvula cardíaca protética (MADRID e SANZ; 2009; WIGLE *et al.*; 2013; MAUPRIVEZ *et al.*; 2016).

A varfarina tem sido usada desde 1954 como o principal medicamento para diminuir o risco de tromboembolismo e apresenta uma excelente farmacocinética com meia-vida de aproximadamente 36 horas e duração de ação para uma dose única entre 2 e 5 dias, a administração oral é a via usual, tornando este medicamento o padrão na terapia de anticoagulação oral. Mais de 1 milhão de pacientes nos Estados Unidos estão usando diariamente e seu mecanismo de ação é inibir os fatores de coagulação dependentes da vitamina K (MADRID e SANZ; 2009). Os antagonistas da vitamina K, como a varfarina apresentam algumas desvantagens, como baixo índice terapêutico, atraso no início da ação, muitas interações medicamentosas e alimentares e difícil manejo farmacológico, pois requerem monitoramento e ajuste regulares (BREIK *et al.*; 2014; SPYROPOULOS e DOUKETIS; 2012).

Nos últimos anos, foram introduzidos novos anticoagulantes orais (NOACs), a fim de eliminar algumas dessas desvantagens. Os quatro primeiros NOACs são: Dabigatran (Pradaxa®), Rivaroxaban (Xarelto®), Apixaban (Eliquis®) e Edoxaban (Lixiana®). Esses

novos agentes têm como alvo proteínas ou proteases específicas da cascata de coagulação, como trombina ou fator X ativado (ABAYON *et al.*; 2016; BREIK *et al.*; 2014). O tratamento odontológico dos pacientes tratados com os novos anticoagulantes depende da compreensão das propriedades farmacológicas desses novos medicamentos e dos meios disponíveis para controlar as complicações hemorrágicas. As diretrizes de opinião de especialistas para o gerenciamento de procedimentos cirúrgicos recomendaram o adiamento da cirurgia eletiva ou a interrupção do dabigatran ou rivaroxaban pelo menos 24 horas antes da cirurgia (SCHULMAN e CROWTHER; 2012; PERNOD *et al.*; 2013). Quando o procedimento odontológico representar pouco risco de sangramento, o tratamento odontológico pode ser realizado sem alteração no protocolo NOAC. Em casos de risco de sangramento, medidas locais para controlar o sangramento como a gelatina absorvível, enxague antifibrinolítico, tampões à base de colágeno ou quitosana, devem ser aplicadas conforme necessário, seja a minimização de trauma, fechamento primário, pressão local ou hemostática tópica adequada para o tipo de procedimento odontológico. Após o procedimento odontológico, o paciente deve ser observado atentamente até que seja alcançada hemostasia adequada e para garantir que não haja sangramento tardio antes da retomada dos anticoagulantes orais (ELAD *et al.*; 2016). Os resultados de ensaios clínicos randomizados em pacientes com tratamento com anticoagulante sem interrupção demonstram que a aplicação tópica de agentes hemostáticos é eficaz na prevenção de sangramentos no pós-operatório. Os ensaios clínicos randomizados que compararam diferentes agentes hemostáticos (enxaguatórios bucais com ácido tranexâmico, esponjas de gelatina e cola de fibrina) mostraram resultados semelhantes na prevenção de sangramentos no pós-operatório (MADRID e SANZ; 2009).

O Cirurgião-Dentista deve estar ciente das possíveis hemorragias que essas medicações podem ocasionar, como estes medicamentos interferem no processo de cicatrização, estar atento sobre como fazer o controle das hemorragias, sejam mais leves ou mais intensas, e como controlá-las durante o procedimento ou no pós-operatório. Para isso, este estudo trará como deve ser a abordagem nesses pacientes, ocorrências de sangramento, protocolos de atendimento e orientações de como o profissional deve agir perante tais situações baseado em artigos publicados nos últimos 10 anos.



## **2. METODOLOGIA**

Foi realizada uma revisão de literatura sobre o tema nos bancos de dados de pesquisa PudMed e Scielo de artigos do ano de 2010 até o ano de 2020. Foram incluídos estudos que avaliaram a relação de anticoagulantes orais e hemorragias após procedimentos cirúrgicos odontológicos. O período de busca por artigos teve início no mês de outubro de 2019 sendo finalizado no mês de junho de 2020 e para a pesquisa foram utilizadas as palavras-chave: Odontologia, Anticoagulantes, Hemorragias, Complicações, Cirurgia Oral, Dentes, Extração, Dentista, Sangramento e Novos Anticoagulantes Oraís.

Os estudos do tipo relato de caso foram excluídos. Foram selecionados artigos de estudo de coorte, série de casos, estudos transversais, artigos de revisão literária e artigos de estudos de caso-controle realizados em adultos, em tratamento com os novos anticoagulantes orais submetidos a procedimentos cirúrgicos odontológicos que tiveram a ocorrência de sangramento e hemorragia.

A busca foi por estudos somente em humanos e limitada aos idiomas: Português (Brasil), Inglês e Espanhol. A seleção foi realizada primeiro com base no título, depois no resumo e, por final, no estudo por completo, para avaliar a adequação na inclusão da revisão de literatura.

### 3. REVISÃO DE LITERATURA

A coagulação sanguínea é um processo fisiológico essencial para manter a hemostasia e evitar a perda de sangue descontrolada após uma lesão. O comprometimento da coagulação, se tratado de maneira inadequada, pode causar hemorragia excessiva, levando à falência de órgãos e aumentando em cinco vezes o risco de mortalidade em pacientes hospitalizados (INNERHOFER e KIENAST; 2010). Por outro lado, a coagulação excessiva pode resultar em condições trombóticas com risco de vida, como trombose venosa profunda, embolia pulmonar, infarto do miocárdio ou acidente vascular cerebral (EPPSTEINER *et al.*; 2010). O tratamento com anticoagulantes é um dos tratamentos mais utilizados pela medicina moderna devido ao aumento da idade da população e devido à alta incidência de doenças cardiovasculares que atingem a população e por isso milhões de indivíduos fazem o uso de algum protocolo de terapia com anticoagulantes (MADRID e SANZ; 2009).

O principal objetivo dessa terapia é reduzir a ocorrência de tromboembolismo que geralmente é recomendado em todos os pacientes com risco tromboembólico, o que ocorre em indivíduos com histórico de aterosclerose, fibrilação atrial, acidentes cerebrovasculares, trombose venosa profunda, doença arterial periférica, cardiopatia isquêmica, infarto do miocárdio, embolia pulmonar, e também em pacientes após angioplastia e colocação de *stent*, cirurgia de ponte de safena e colocação de válvula cardíaca protética (MADRID e SANZ; 2009; WIGLE *et al.*; 2013; MAUPRIVEZ *et al.*; 2016).

#### 3.1 Antagonistas da vitamina K

A varfarina (Coumadin®, Marevan®) tem sido usada desde 1954 como o principal medicamento para diminuir o risco de tromboembolismo. Ela apresenta uma excelente farmacocinética com meia-vida de aproximadamente 36 horas e duração de ação para uma dose única entre 2 e 5 dias, a administração oral é a via usual, tornando este medicamento o padrão na terapia de anticoagulação oral. Mais de 1 milhão de pacientes nos Estados Unidos estão usando diariamente e seu mecanismo de ação é inibir os fatores de coagulação dependentes da vitamina K (MADRID e SANZ; 2009). Por muitas décadas, os antagonistas da vitamina K têm sido os únicos medicamentos anticoagulantes orais disponíveis para a prevenção e tratamento de doenças tromboembólicas (AGENO *et al.*; 2012). Os antagonistas da vitamina K, como a varfarina apresentam algumas desvantagens, como baixo índice

terapêutico, atraso no início da ação, muitas interações medicamentosas e alimentares e difícil manejo farmacológico, pois requerem monitoramento e ajuste regulares (BREIK *et al.*; 2014; SPYROPOULOS e DOUKETIS; 2012).

### 3.2 Novos anticoagulantes orais

Desde 2010, quatro novos anticoagulantes orais foram aprovados pela Food and Drug Administration (FDA). Esses medicamentos antagonizam proteínas específicas de coagulação que contribuem para sua utilidade farmacológica na prevenção de coágulos e derrames sanguíneos em várias doenças e condições médicas (MILLER e MILLER; 2018). Esses novos anticoagulantes orais foram introduzidos a fim de eliminar algumas das desvantagens em terapias de anticoagulação. Os quatro primeiros NOACs são: Dabigatran (Pradaxa®), Rivaroxaban (Xarelto®), Apixaban (Eliquis®) e Edoxaban (Lixiana®). Esses novos agentes têm como alvo proteínas ou proteases específicas da cascata de coagulação, como trombina ou fator X ativado (ABAYON *et al.*; 2016; BREIK *et al.*; 2014). Os inibidores de Xa se ligam diretamente ao local ativo do fator Xa, resultando no bloqueio da via comum de coagulação. Isso leva à redução na geração de trombina, que, por sua vez, inibe a formação de coágulos e a ativação plaquetária. Os inibidores diretos da trombina se ligam específica e reversivelmente ao local ativo da trombina. Ao inibir a trombina, há uma redução na formação de coágulos de fibrina e agregação plaquetária (DEWALD e BECKER; 2014). A concentração plasmática do NOAC atinge seu pico relativamente rápido, variando de 1 a 4 h. Por outro lado, a varfarina tem um início de ação entre duas a oito horas. Isso não significa apenas que o efeito terapêutico do NOAC é rápido, mas também que o risco de sangramento será quase imediato (ELAD *et al.*; 2016). Os NOACs possuem ação imediata, farmacocinética mais previsível, menos interações medicamentosas que a varfarina e meia-vida curta (HANKEN *et al.*; 2016). A meia-vida mais curta no plasma indica que o impacto da descontinuação ou redução da dose será observado aproximadamente em um ou dois dias. Como o metabolismo dos NOACs é principalmente no fígado, pode haver variabilidade entre pacientes quando administrado na presença de doença hepática moderada (DEWALD e BECKER; 2014). Um sistema de excreção renal é usado na maioria dos NOACs que variam de 60 a 85%, exceto o apixaban e o edoxaban, que apresentam uma menor taxa de excreção renal. Como os rins excretam uma fração alta do medicamento, é esperada uma resposta mais lenta à redução da dose em pacientes com insuficiência renal. Como precaução, pode ser útil revisar um hemograma completo recente do paciente antes de uma intervenção odontológica para confirmar que o

sistema de hemostasia não está comprometido por outra doença sistêmica (ELAD *et al.*; 2016).

Dabigatran (Pradaxa): O etexilato de dabigatran é um pró-fármaco de baixo peso molecular do dabigatran, uma molécula que inibe a trombina livre e ligada ao coágulo. Possui meia-vida curta (12 a 17 horas) e rápido início de ação, seu pico no plasma ocorre 2-3 horas após a administração, que é uma ou duas vezes por dia (O'CONNELL; 2014; BREIK *et al.*; 2014; SIVOLELLA *et al.*; 2015; Davis *et al.*; 2013). Eventos hemorrágicos menores foram relatados por 8-33% dos pacientes e eventos hemorrágicos maiores por  $\leq 6\%$  dos pacientes (FIRRIOLO e HUPP; 2012; HEALEY *et al.*; 2012; CONNOLLY *et al.*; 2009).

Rivaroxaban (Xarelto): O rivaroxaban é administrado por via oral, é um inibidor direto do fator X (Fator Xa). O sangramento maior foi relatado em 1-2% dos pacientes e sangramento menor em 4-7%. Para uma hemorragia menor, devido à sua meia-vida curta, a descontinuação do tratamento deve ser suficiente (O'CONNELL; 2014). Inibe diretamente o fator Xa, portanto interrompe as vias de coagulação extrínseca e intrínseca. O pico de concentração plasmática do rivaroxaban é de 2-4 horas após a administração e sua meia-vida no plasma é de 7-13 horas (SIVOLELLA *et al.*; 2015; ELAD *et al.*; 2016).

Apixaban (Eliquis): O apixaban é um inibidor direto do fator X ativado, como o rivaroxaban, conseqüentemente, possui propriedades muito semelhantes. O apixaban tem um rápido início de ação: o pico de concentração plasmática é de 3-4 horas após a administração e sua meia-vida plasmática é de 8 a 13 horas. Os efeitos adversos mais frequentes são anemia, hemorragia e náusea. Em uma situação de emergência, nas principais hemorragias, pode ser necessária a administração de concentrados do complexo de protrombina (ELAD *et al.*; 2016).

Edoxaban (Lixiana): Edoxaban, como Apixaban e Rivaroxaban, também é um inibidor direto do fator X ativado. O pico de concentração plasmática do edoxaban é de 1,5 horas após a administração e a meia-vida no plasma é de 10 a 14 horas. Os efeitos adversos mais frequentes são hemorragia, erupção cutânea e tontura. No caso de hemorragias graves, pode ser necessária a administração de concentrados do complexo de protrombina (ELAD *et al.*; 2016). O tratamento odontológico dos pacientes tratados com os novos anticoagulantes depende da compreensão das propriedades farmacológicas desses novos medicamentos e dos meios disponíveis para controlar as complicações hemorrágicas. As diretrizes de opinião de especialistas para o gerenciamento de procedimentos cirúrgicos recomendaram o adiamento da cirurgia eletiva ou a interrupção do dabigatran ou rivaroxaban pelo menos 24 horas antes

da cirurgia (SCHULMAN e CROWTHER; 2012; PERNOD *et al.*; 2013). Embora o sangramento pós-operatório potencial mais significativo clínico esteja relacionado à natureza da cirurgia, o risco de sangramento também é influenciado pela escolha dos analgésicos. Como os pacientes que usam NOAC têm uma taxa aumentada de sangramento gastrointestinal em comparação com a anticoagulação convencional, analgésicos à base de paracetamol (por exemplo, acetaminofeno) ou, para dor intensa, narcóticos devem ser preferidos aos analgésicos com AINEs (CONNOLLY *et al.*; 2009).

### 3.3 Intervenção odontológica

A comunicação com o médico é fundamental para o planejamento do tratamento odontológico de pacientes em uso do NOAC. Um histórico detalhado de doenças subjacentes, histórico médico, lista de medicamentos e alergias deve ser obtido antes de iniciar qualquer tratamento odontológico. Há três aspectos a serem considerados antes da intervenção odontológica: o tipo de procedimento odontológico (extensão do sangramento esperado); o histórico médico (risco de sangramento e o risco de tromboembolismo); e disponibilidade de medidas hemostáticas locais e sistêmicas. Em um paciente saudável, o risco de sangramento está associado à complexidade do tratamento odontológico como extrações, biópsia incisional de uma área vascular ou inflamada ou enxerto periodontal, depende do número de dentes envolvidos, a superfície do tecido mole a ser traumatizado, o nível de invasividade e a gravidade da inflamação local. Quando o procedimento odontológico representar pouco risco de sangramento, o tratamento odontológico pode ser realizado sem alteração no protocolo NOAC. Em casos de risco de sangramento, medidas locais para controlar o sangramento como a gelatina absorvível, enxague antifibrinolítico, tampões à base de colágeno ou quitosana, devem ser aplicadas conforme necessário, seja a minimização de trauma, fechamento primário, pressão local ou hemostática tópica adequada para o tipo de procedimento odontológico. Após o procedimento odontológico, o paciente deve ser observado atentamente até que seja alcançada hemostasia adequada e para garantir que não haja sangramento tardio antes da retomada dos anticoagulantes orais (ELAD *et al.*; 2016).

### 3.4 Medidas hemostáticas

As medidas hemostáticas locais usadas após extrações dentárias em pacientes em uso de antagonistas da vitamina K foram eficazes igualmente em pacientes tratados com os novos anticoagulantes orais. Essas medidas hemostáticas locais (esponja de gelatina, suturas e

enxaguatório bucal com ácido tranexâmico) foram confiáveis na prevenção de sangramentos no pós-operatório. Em caso de sangramento grave, quando a hemostasia local não é suficiente, os novos anticoagulantes orais devem ser temporariamente interrompidos em colaboração com o médico do paciente. A retenção ou atraso de uma dose do anticoagulante é possível na maioria dos pacientes, exceto naqueles com alto risco de tromboembolismo (MAUPRIVEZ *et al.*; 2016). Os resultados de ensaios clínicos randomizados em pacientes com tratamento com anticoagulante sem interrupção demonstram que a aplicação tópica de agentes hemostáticos é eficaz na prevenção de sangramentos no pós-operatório. Os ensaios clínicos randomizados que compararam diferentes agentes hemostáticos (enxaguatórios bucais com ácido tranexâmico, esponjas de gelatina e cola de fibrina) mostraram resultados semelhantes na prevenção de sangramentos no pós-operatório (MADRID e SANZ; 2009).

#### **4. RESULTADOS**

Foram encontrados 28 estudos relacionados ao tema proposto. Dentre estes, 10 estudos referiam-se ao sangramento em procedimentos odontológicos nos pacientes que fazem o uso dos novos anticoagulantes orais e tiveram seus resultados analisados nesta revisão de literatura. Destes, dois eram série de casos, dois eram estudo de coorte, quatro eram estudo transversais e dois estudos caso-controle. Dos estudos encontrados, nove foram localizados na base de dados PudMed e um foi localizado na base de dados Scielo, sendo este o único estudo selecionado realizado no Brasil. Dos estudos encontrados, oito relataram sangramento de leve à moderado no transoperatório e/ou tardio nos pacientes em uso dos novos anticoagulantes orais e dois estudos não relataram sangramento significativo. Nos estudos de coorte, foram avaliados 55 pacientes no total, nos estudos de série de casos foram avaliados 14 pacientes, estudos transversais foram avaliados um total de 182 pacientes, nos estudos de caso-controle foram avaliados 112 pacientes, totalizando assim 363 pacientes nos 10 estudos. Os tipos de tratamentos realizados nos estudos clínicos encontrados foram extrações simples ou complexas (10 estudos), debridamento/descamação/raspagem (3 estudos), restauração (2 estudos), tratamento de canal (1 estudo) e impressão (1 estudo).

## 5. DISCUSSÃO

Este estudo teve como objetivo a avaliação de ocorrências de complicações hemorrágicas após procedimentos cirúrgicos odontológicos ocasionado por uso de anticoagulantes orais. Foram encontrados 10 estudos de 8 países que se referiam ao sangramento em procedimentos odontológicos nos pacientes que fazem o uso dos novos anticoagulantes orais, sendo dois estudos série de casos, dois eram estudo de coorte, quatro eram estudo transversais e dois estudos de caso-controle. Destes, 8 estudos apresentaram sangramento de leve a moderado durante ou após os procedimentos odontológicos, enquanto que em 2 estudos, sendo um estudo transversal e o outro estudo de coorte, não apresentaram sangramento.

Os novos anticoagulantes orais (NOACs) se enquadram em 2 categorias farmacológicas: O dabigatran é um inibidor direto da trombina, enquanto o rivaroxaban, apixaban e edoxaban são inibidores do fator Xa (LUSK *et al*; 2017). O uso de NOACs para tratamento de doenças tromboembólicas no lugar de AVKs aumentou nos últimos anos. A farmacocinética previsível, o início rápido de ação, o menor risco de interação medicamentosa e um curto meia-vida são vantagens dos NOACs em comparação aos AVKs. Ao contrário dos AVKs, os NOACs não exigem monitoramento regular ou titulação da dose. Assim, o manejo de pacientes em uso desses medicamentos durante a extração dentária pode ser mais seguro e fácil (CALISKAN *et al*; 2017). Uma preocupação com os pacientes que tomam qualquer anticoagulante oral é como ajustar a terapia em torno dos procedimentos que aumentam o risco de sangramento. O tipo de procedimento odontológico planejado afeta o risco de sangramento e o manejo da anticoagulação (LUSK *et al*; 2017). Pacientes em uso de anticoagulantes apresentam maior risco de eventos hemorrágicos durante procedimentos odontológicos comuns. Dependendo do tipo e dose do anticoagulante, a hemorragia devido ao tratamento odontológico pode ser grave e, portanto, os dentistas podem ser necessários para gerenciar os eventos de sangramento relacionados a vários procedimentos dentários (KWAK *et al*; 2018).

Alguns estudos transversais incluídos nesta revisão demonstraram que a não interrupção do anticoagulante prévio ao procedimento odontológico teve potencial de provocar sangramento leve à moderado em diferentes períodos pós-operatórios.

No estudo de Andrade *et al* (2018), 25 pacientes foram selecionados para o grupo varfarina e 12 para o grupo dabigatran que tinham indicação de anticoagulação e necessitavam de atendimento no serviço de odontologia para exodontia única ou múltipla.



Após 24 horas do procedimento, nenhum paciente do grupo dabigatran apresentou sangramento, enquanto 8 (32%) apresentaram no grupo varfarina. O estudo de caso-controle realizado por Caliskan *et al* (2017), comparou a quantidade de sangramento e as complicações pós-operatórias após extrações dentárias entre pacientes em uso de AVKs e pacientes em uso de NOACs sem alterar a terapia de anticoagulação. O estudo teve 84 pacientes divididos em quatro grupos: Pacientes que tomam inibidor direto da trombina, pacientes que tomam inibidor do fator Xa, pacientes que tomam varfarina e pacientes que não tomam anticoagulantes (grupo controle). Um único dente foi extraído em cada paciente e não houve complicações ou sangramento intraoperatório grave em nenhum paciente. No 2º dia após a extração, dois pacientes do grupo inibidor direto de trombina (11,8%) e quatro pacientes do grupo inibidor do fator Xa (19%) apresentaram sangramento de leve à moderado e não ocorreu sangramento no sétimo dia pós-extração para os grupos inibidor da trombina. Um paciente no grupo inibidor do fator Xa (4,8%) teve sangramento leve no 7º dia.

O estudo de Mauprivez e colaboradores (2016), comparou a incidência de eventos hemorrágicos pós-operatórios após extrações dentárias entre pacientes tratados com os novos anticoagulantes orais e aqueles tratados com antagonistas da vitamina K sem a retirada da terapia anticoagulante oral. Foram incluídos 31 pacientes tratados com NOACs e 20 pacientes tratados com AVKs. Foram realizadas 126 extrações dentárias. No grupo NOAC, houveram cinco episódios de sangramento leve no dia da cirurgia e no 3º dia após a cirurgia houve um episódio de sangramento leve e um episódio de sangramento moderado. Todos os casos de sangramento pós-operatório foram facilmente controlados com medidas hemostáticas locais e nenhum paciente incluído no estudo apresentou sangramento grave. Neste estudo, cinco dos 31 pacientes que receberam terapia com NOAC tiveram pelo menos um evento hemorrágico, o que corresponde a uma incidência de sangramento no pós-operatório de 16,13%.

Kwak *et al* (2018) realizou um estudo transversal que investigou eventos hemorrágicos relacionados a vários tratamentos dentários em 120 pacientes (153 casos) em uso de NOAC, com uma faixa etária de 33 a 92 anos. O sangramento pós-operatório ocorreu em apenas 9 dos 153 casos incluídos; destes, 2 casos de descamação, 3 casos de extração simples, 3 casos da primeira etapa da cirurgia de implante e 1 caso de preenchimento de resina. O início do sangramento pós-operatório ocorreu em 24 horas nos casos envolvendo descamação, enquanto na maioria das vezes ocorreu 72 horas após o tratamento odontológico em outros casos, com exceção de um caso do primeiro estágio do implante cirurgia. Nos procedimentos de extração, 1 ou 2 dias de descontinuação foram mais comuns do que nenhuma

descontinuação do medicamento. Uma tendência maior ao sangramento foi observada na primeira etapa da cirurgia de implante, apesar de um dia de descontinuação. Nenhum sangramento pós-operatório ocorreu entre os 10 casos de extração dentária nos quais os NOACs não foram interrompidos. Houve 3 eventos hemorrágicos em 17 casos de extrações simples com 1 dia de descontinuação. A formação e estabilização de um coágulo sanguíneo ocorreram dentro de 1 semana no pós-operatório, resultando em nenhum sangramento pós-operatório após 7 dias.

Em outro estudo, também transversal, realizado por Morimoto e colaboradores (2016), vinte e três dentes foram extraídos em 19 pacientes em uso dos novos anticoagulantes orais sem a interrupção. Cinco pacientes tiveram sangramento leve em menos de 24 horas após a extração e foi realizada a hemostasia com compressa de gaze por 30 minutos, e um paciente apresentou sangramento pós-operatório persistente após duas extrações cirúrgicas. O paciente, de 60 anos, que apresentou sangramento persistente, no dia da extração dentária tomou o rivaroxaban às 7 horas e a extração do dente começou às 13:00 horas. Após a extração, foi inserida celulose oxidada, as incisões foram suturadas, a hemostasia foi confirmada e foi aplicada uma tala cirúrgica. No dia seguinte houve sangramento às 16:00 horas que continuou durante a noite e o paciente foi examinado no 2º dia do pós-operatório. Como o sangramento da ferida de extração era persistente, a hemostasia foi novamente realizada. A tala foi removida e, quando as suturas foram removidas observou-se sangramento da cavidade de extração. A exsudação não diminuiu mesmo com a compressão da gaze, sendo necessário que o sangramento fosse coagulado pelo eletrocautério. A celulose oxidada foi novamente inserida, o local da cirurgia foi ressuturado e a hemostasia foi alcançada. Porém, um sangramento moderado ocorreu novamente naquela noite e o paciente foi instruído a morder a gaze conforme o necessário. O sangramento finalmente parou no 7º dia após a extração.

Duas séries de caso foram incluídas nesta revisão integrativa da literatura. A primeira delas, de Abayon *et al* (2016), foram avaliados 9 pacientes em uso dos novos anticoagulantes orais após realização de procedimentos dentários. Um paciente fez extração de 9 elementos em uma única sessão sem parar o NOAC e foi utilizada sutura reabsorvível e gaze pressionada para hemostasia. 1 dia após a cirurgia, houve sangramento, mas não significativo e foi controlado com saquinhos de chá umedecido e não ocorreu mais sangramentos. Dois casos tiveram o NOAC descontinuado 1 semana antes da cirurgia, um caso 5 dias antes e quatro descontinuaram 1 dia antes, nenhum destes tiveram sangramento significativo. Já a segunda série de casos, de Breik *et al* (2014), relatou o resultado de 5 pacientes em uso de dabigatran

que foram submetidos a extrações dentárias. Três pacientes realizaram os procedimentos sem descontinuar o NOAC e não apresentaram sangramento significativo. Um caso o NOAC foi interrompido 48 horas antes, o procedimento foi realizado com sucesso e sem sangramento significativo. Houve um caso de um paciente que não interrompeu o uso do NOAC, ele apresentava um edema facial do lado esquerdo e múltiplos dentes com abscessos. Foram extraídos 18 dentes e realizada a drenagem do abscesso facial, e no intraoperatório, observou-se que ele apresentava sangramento significativo e as feridas foram suturadas firmemente. No pós-operatório, ele apresentou hemorragia significativa, necessitando de retorno para maior controle das suturas e hemorragias. O sangramento cessou após a interrupção do anticoagulante por 24 horas.

Dois estudos longitudinais foram incluídos nesta revisão. Um deles, de coorte prospectiva, realizado por Miller e Miller (2017), nove profissionais realizaram 17 procedimentos cirúrgicos totais, sendo extrações únicas, extrações múltiplas dentárias, alveoloplastia, remoção de tórus, redução de tuberosidade e colocação de implantes em 12 pacientes em uso de NOACs em um ambiente universitário. Na maioria dos casos (52,9%), o NOAC foi interrompido. No total foram extraídos 98 dentes. As extrações múltiplas foram realizadas em pacientes sem complicações hemorrágicas, independentemente de continuar ou interromper temporariamente o NOAC e o sangramento pós-operatório não foi registrado em nenhum caso. Em sete casos, não foi registrado se o NOAC foi interrompido e, em um caso, envolvendo uma extração dentária única o NOAC foi continuado. O estudo relata, com base nos seus achados, a baixa taxa de sangramento no pós-operatório em pacientes que descontinuam temporariamente os NOACs e têm procedimentos cirúrgicos orais. Em outro estudo, feito por Lababidi *et al* (2018), foi avaliado o sangramento no pós-operatório entre pacientes submetidos a extrações durante a terapia com NOAC comparado a um grupo em uso de varfarina. Dos 53 procedimentos realizados no grupo NOAC, 15 foram realizados após a interrupção do medicamento. Quatro procedimentos no grupo NOAC sem interrupção foram associados a complicações hemorrágicas pós-operatórias após as extrações. Desses, dois foram avaliados como menores e foram gerenciados apenas com pressão direta. Dois pacientes submetidos a um procedimento exigiram uma intervenção local após os procedimentos. Um desses pacientes apresentou atraso na hemostasia primária, o que exigiu nova sutura. O outro paciente apresentou sangramento tardio no 6º e 7º dia de pós-operatório. Primeiro, foi gerenciado inicialmente com um agente hemostático e na segunda vez, com

pressão de gaze e cessação temporária do anticoagulante. Não foram encontrados eventos hemorrágicos no grupo de pacientes que cessaram o NOAC.

O segundo estudo longitudinal incluído neste Trabalho de Conclusão de Curso tem desenho de caso-controle. Hanken e seus colaboradores (2015) realizaram 327 osteotomias orais e 10 procedimentos de implante dentário, sendo 50 procedimentos realizados em pacientes recebendo terapia anticoagulante com rivaroxaban e dois em pacientes em uso de rivaroxaban e aspirina. Os 285 procedimentos orais restantes em pacientes sem qualquer anticoagulação ou tratamento plaquetário serviram como grupo de referência e os pacientes foram observados por 2 semanas após a cirurgia. A taxa de sangramento no pós-operatório para os casos controle foi menos de 1%, sendo que, foram registrados seis eventos hemorrágicos em um total de 52 casos com terapia continuada com rivaroxaban, correspondendo a uma incidência de sangramento no pós-operatório de 11,5%. A maioria (97%) dos procedimentos orais eram osteotomias para remover um a seis dentes. Entre os seis eventos hemorrágicos em pacientes que receberam terapia com rivaroxaban, dois ocorreram no 1º e no 6º dia após a cirurgia, respectivamente, e foram controlados por compressão local. Dois outros eventos hemorrágicos no dia seguinte à cirurgia foram tratados com cola de fibrina e sutura secundária. Os dois eventos hemorrágicos restantes foram tratados em um paciente submetido a duas osteotomias em 1 mês. Uma complicação hemorrágica neste paciente ocorreu 3 dias após a osteotomia e foi tratada com ressuturação e cola de fibrina. O outro evento hemorrágico começou 5 dias após a remoção cirúrgica de quatro dentes, este paciente foi tratado internado e foi submetido a fechamento com ressuturação e cola de fibrina. Estes dois estudos longitudinais incluídos nesta revisão trazem informações importantes acerca do tema em questão.

Este estudo possui limitações, tais como: não foram incluídos os resultados de exames hematológicos onde seria possível diagnosticar doenças hemorrágicas e avaliar as condições da coagulação do sangue, como por exemplo, exame do Tempo de Protrombina (TP) e Tempo de Tromboplastina Parcial Ativada (TTPa). Também não foram relatadas as comorbidades dos pacientes, sendo que algumas desordens podem interferir no tempo de coagulação ou alterações renais que podem alterar o tempo de excreção do medicamento. Tal informação, no entanto, não foi incluída por não estar em questão no presente estudo. Além disso, o sangramento foi avaliado nos pacientes que utilizam os novos anticoagulantes orais em diversos procedimentos cirúrgicos odontológicos, não sendo selecionado apenas um determinado procedimento clínico e isto pode influenciar no desfecho estudado.

Desta forma, é possível observar que de fato há um aumento na taxa de sangramento quando o NOAC é continuado, porém, todos os casos de sangramento tardio foram considerados de leve à moderado, sendo raro casos de sangramento grave e os casos foram possíveis de serem controlados com medidas hemostáticas. Ademais, há estudos que, mesmo com a continuação do NOAC, não houve sangramento significativo.

## 6. CONCLUSÃO

Com base nos achados clínicos deste estudo, alguns estudos incluídos nesta revisão demonstraram que a não interrupção do anticoagulante prévio ao procedimento odontológico teve potencial de provocar sangramento leve à moderado em diferentes períodos pós-operatórios. Nos casos de pacientes que fazem o uso dos novos anticoagulantes orais que são submetidos a procedimentos cirúrgicos odontológicos simples, o sangramento é possível de ser controlado com medidas hemostáticas locais sem demais complicações e sem a necessidade de interrupção da terapia anticoagulante como medida preventiva, desde que o paciente, não apresente doenças sistêmicas que venham intensificar o sangramento. Nos casos em que o paciente necessita de um procedimento cirúrgico complexo, está indicado a interrupção temporária da terapia anticoagulante por um período de 24 horas até 1 semana antes do procedimento, com o intuito de reduzir possíveis complicações hemorrágicas. Para determinar o período de interrupção da medicação, deve ser avaliados exames complementares hematológicos e doenças sistêmicas do paciente; a farmacodinâmica e farmacocinética da medicação utilizada; assim como, deve-se conversar com o médico que faz o acompanhamento do paciente para que a interrupção da medicação não venha prejudicar na terapia anticoagulante ou na saúde geral do paciente. É de suma importância que o Cirurgião-Dentista esteja ciente da existência desses novos anticoagulantes orais, saiba de suas propriedades farmacológicas e assim, possa garantir que o paciente receba o tratamento odontológico de maneira segura e adequada.

## 7. REFERÊNCIAS BIBLIOGRÁFICAS

- ABAYON, M. *et al.* **Dental management of patients on direct oral anticoagulants: Case series and literature review.** Quintessence International. v. 47. p. 687–96. 2016.
- AGENO, W. *et al.* **Antithrombotic therapy and prevention of thrombosis.** American College of Chest Physicians evidence-based clinical practice guidelines. v. 141. p. 44-88. 2012.
- ANDRADE, M. *et al.* **Avaliação da Intensidade de sangramento de procedimentos odontológicos em pacientes anticoagulados com varfarina ou dabigatran.** Arquivos Brasileiros de Cardiologia. v. 111. p. 394- 399. 2018.
- BREIK, O. *et al.* **Protocol in managing oral surgical patients taking dabigatran.** Australian Dental Journal. v. 59. p. 296–301. 2014.
- CALISKAN, M. *et al.* **Is it necessary to alter anticoagulation therapy for tooth extraction in patients taking direct oral anticoagulants?.** Medicina Oral, Patologia Oral y Cirurgia Bucal. v. 22. p. 767-773. 2017.
- CONNOLLY, SJ. *et al.* **Dabigatran versus warfarin in patients with atrial fibrillation.** The New England Journal of Medicine. v. 361. p. 1139–1151. 2009.
- DAVIS, C. *et al.* **Implications of Dabigatran, a Direct Thrombin Inhibitor, for Oral Surgery Practice.** Journal of the Canadian Dental Association. v. 79. p. 74. 2013.
- DEWALD, TA.; BECKER, RC. **The pharmacology of novel oral anticoagulants.** Journal of Thrombosis and Thrombolysis. v. 37. p. 217–233. 2014.
- ELAD, S. *et al.* **Novel anticoagulants: general overview and practical considerations for dental practitioners.** Oral Diseases. v. 22. p. 23–32. 2016.
- EPPSTEINER, R. *et al.* **Mechanical compression versus subcutaneous heparin therapy in postoperative and posttrauma patients: a systematic review and meta-analysis.** World Journal of Surgery. v. 34. p. 10–19. 2010.
- FIRRIOLO, F.J.; HUPP, W.S. **Beyond warfarin: the new generation of oral anticoagulants and their implications for the management of dental patients.** Oral Surgery, Oral Medicine, Oral Pathology, Oral Radiology. v. 113. p. 431–41. 2012.
- HANKEN, H. *et al.* **Postoperative bleeding risk for oral surgery under continued rivaroxaban anticoagulant therapy.** Clinical Oral Investigations. v. 20. p. 1279-1282. 2016.
- HEALEY, J.S. *et al.* **Periprocedural bleeding and thromboembolic events with dabigatran compared with warfarin: results from the Randomized Evaluation of Long-**

**Term Anticoagulation Therapy (RE-LY) randomized trial.** *Circulation*. v. 126. p. 343–8. 2012.

INNERHOFER, P.; KIENAST, J. **Principles of perioperative coagulopathy.** *Best Practice & Research: Clinical Anaesthesiology*. v. 24. p. 1-14. 2010.

KWAK, E. *et al.* **Bleeding related to dental treatment in patients taking novel oral anticoagulants (NOACs): a retrospective study.** *Clinical Oral Investigations*. v. 23. p. 477-484. 2019.

LABABIDI, E. *et al.* **Assessing an oral surgery specific protocol for patients on direct oral anticoagulants: a retrospective controlled cohort study.** *International Journal of Oral and Maxillofacial Surgery*. v. 47. p. 940-946. 2018.

LANAU, N. *et al.* **Direct oral anticoagulants and its implications in dentistry. A review of literature.** *Journal of clinical and experimental dentistry*. v. 9. p. 1346-1354. 2017.

LUSK, KA. *et al.* **Management of Direct-Acting Oral Anticoagulants Surrounding Dental Procedures With Low-to-Moderate Risk of Bleeding.** *Journal of Pharmacy Practice*. v. 31. p. 202-207. 2018.

MADRID, C.; SANZ, M. **What influence do anticoagulants have on oral implant therapy? A systematic review.** *Clinical Oral Implants Research*. v. 20, p. 96–106. 2009.

MAUPRIVEZ, C. *et al.* **Management of dental extraction in patients undergoing anticoagulant oral direct treatment: a pilot study.** *Cirurgia Oral, Oral Medicine, Oral Pathology and Oral Radiology*. v. 122. p. 146-155. 2016.

MILLER, SG.; MILLER, CS. **Direct oral anticoagulants: A retrospective study of bleeding, behavior, and documentation.** *Oral Diseases*. v. 24. p. 243–248. 2018.

MORIMOTO, Y. *et al.* **Tooth extraction in patients taking nonvitamin K antagonist oral anticoagulants.** *Journal of Dental Sciences*. v. 11. p. 59-64. 2016.

O'CONNELL, J.H. **New Oral anticoagulants and their implications for dental patients.** *Journal of the Irish Dental Association*. v. 60. p. 137–43. 2014.

PERNOD, G. *et al.* **Management of major bleeding complications and emergency surgery in patients on long-term treatment with direct oral anticoagulants, thrombin or factor-Xa inhibitors: proposals of the working group on perioperative haemostasis (GIHP) - March 2013.** *Archives of Cardiovascular Diseases*. v. 106. p. 382–393. 2013.

SCHULMAN, S.; CROWTHER, MA. **How I treat with anticoagulants in 2012: new and old anticoagulants, and when and how to switch.** *Blood*. v. 119. p. 3016–3023. 2012.



SIVOLELLA, S. *et al.* **Managing dentoalveolar surgical procedures in patients taking new oral anticoagulants.** *Odontology*. v. 103. p. 258–63. 2015.

SPYROPOULOS, AC.; DOUKETIS, JD. **How I treat anticoagulated patients undergoing an elective procedure or surgery.** *Blood*. v. 120. p. 2954–62. 2012.

WIGLE, P. *et al.* **Updated guidelines on outpatient anticoagulation.** *American Family Physician*. v. 87. p. 556–566. 2013.

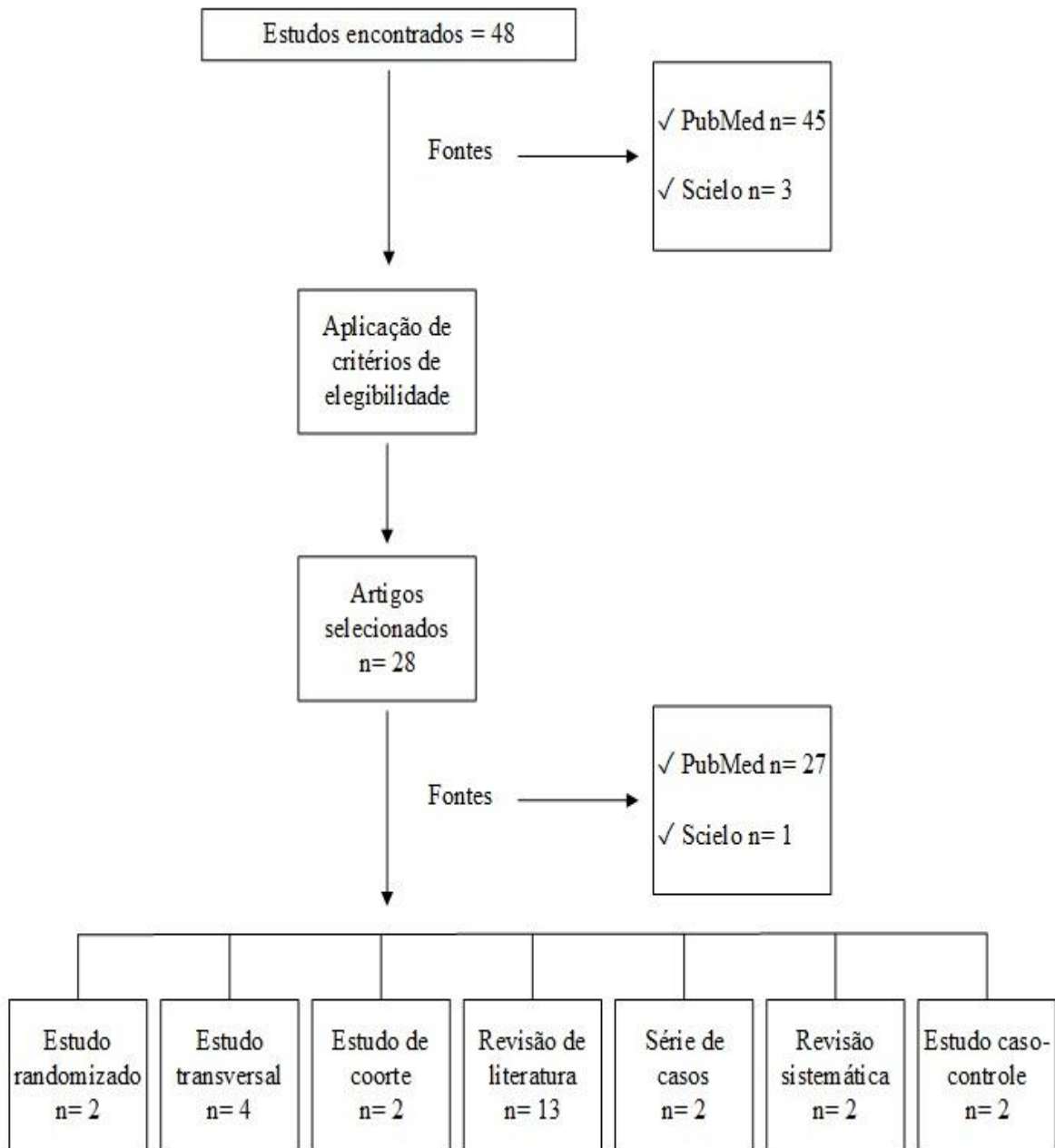
## 8. APÊNDICE

8.1 TABELA 1– Propriedades farmacológicas dos novos anticoagulantes orais.

	<b>DABIGATRAN</b>	<b>RIVAROXABAN</b>	<b>APIXABAN</b>	<b>EDOXYBAN</b>
<b>Mecanismo de ação</b>	Inibidor direto da Trombina	Inibidor direto do Fator Xa	Inibidor direto do Fator Xa	Inibidor direto do Fator Xa
<b>Meia-vida</b>	12-17 horas	7-13 horas	8-13 horas	10-14 horas
<b>Início de ação</b>	2-3 horas	2-4 horas	3-4 horas	1,5 horas

## 9. ANEXOS

### 9.1 FLUXOGRAMA



9.2 TABELA 2 – Principais estudos sobre ocorrências de sangramento após procedimentos cirúrgicos odontológicos encontrados a partir da busca bibliográfica.

Autor / ano / local	Número de participantes do estudo e desenho do estudo	Objetivo	Resultados	Conclusões
MILLER S.G., MILLER C.S.; 2018, Estados Unidos.	12 pacientes em terapia com os novos anticoagulantes orais. Estudo de coorte.	Examinar os efeitos dos novos anticoagulantes orais nas complicações hemorrágicas após cirurgias dentárias.	Complicações hemorrágicas não foram relatadas em nenhum dos 12 pacientes, sendo o medicamento interrompido ou continuado.	Não foi observado sangramento com o uso direto de anticoagulação oral nesta coorte de cirurgia oral. A interrupção ou continuação da droga não foi um fator hemorrágico.
LABABIDI E., <i>et al.</i> ; 2018, Austrália.	43 pacientes em terapia com os novos anticoagulantes orais. Estudo de coorte	Avaliar um protocolo de não cessação de pacientes em uso dos novos anticoagulantes orais em extrações dentárias.	Quatro sangramentos menores foram registrados no grupo sem interrupção do anticoagulante. Não foram registrados sangramento no grupo de interrupção do anticoagulante.	As extrações dentárias durante a terapia contínua com anticoagulante oral direto podem ser realizadas com segurança, desde que sejam aplicadas medidas hemostáticas extras locais.
ANDRADE M.V.S., <i>et al.</i> ; 2018, Brasil.	37 indivíduos, sendo 25 no grupo varfarina e 12 pacientes em terapia com os novos anticoagulantes	Avaliar a intensidade de sangramento com o uso de dabigatran em comparação ao uso de varfarina em indivíduos submetidos a	Em relação ao sangramento 24 horas após o procedimento, ninguém do grupo dabigatran apresentou sangramento, o que aconteceu em 32% do grupo	Não há diferença significativa na intensidade de sangramento em uso de dabigatran em comparação ao uso de varfarina após exodontia. Há uma menor frequência de sangramento 24

	orais. Estudo transversal.	procedimentos odontológicos.	varfarina.	horas após o procedimento nos indivíduos em uso de dabigatran.
KWAK E.J., <i>et al.</i> ; 2018, Coréia do Sul.	120 pacientes (153 casos) que estavam sendo tratados com anticoagulantes orais. Estudo transversal.	Investigar eventos hemorrágicos relacionados a vários tratamentos dentários em pacientes em uso de novos anticoagulantes orais.	O sangramento pós-operatório ocorreu em apenas 9 dos 153 casos incluídos. A aplicação da pressão mecânica foi suficiente para interromper a hemorragia após a cirurgia.	A maioria dos tratamentos dentários pode ser realizada em pacientes em uso NOAC <sup>1</sup> sem sangramentos graves. O sangramento pós-operatório pode ser interrompido pela aplicação de pressão ou agentes hemostáticos locais.
CALISKAN M., <i>et al.</i> ; 2017, Turquia.	60 pacientes que tomam anticoagulantes orais e 24 pacientes saudáveis que não tomam anticoagulantes. Estudo caso-controlado.	Comparar a quantidade de sangramento e as complicações após extrações dentárias em pacientes em uso de varfarina e pacientes em uso de NOAC <sup>1</sup> sem alterar o uso do anticoagulante.	Não houve sangramento intraoperatório grave em nenhum paciente. Um paciente no grupo inibidor do fator Xa (4,8%) apresentou sangramento moderado no 7º dia.	Em pacientes que tomam novos anticoagulantes orais, extrações simples podem ser realizadas com segurança, sem alterar o anticoagulante com o com o auxílio de medidas hemostáticas locais.

<p>MAUPRIVEZ C., <i>et al.</i>; 2016, França.</p>	<p>51 pacientes que estavam sendo tratados com anticoagulantes orais sendo 31 pacientes em uso dos novos anticoagulantes orais. Estudo transversal.</p>	<p>Comparar a incidência de eventos hemorrágicos após extrações dentárias em pacientes tratados com NOAC<sup>1</sup>s e pacientes em uso de varfarina sem a retirada da terapia anticoagulante.</p>	<p>5 pacientes que tomaram NOAC<sup>1</sup> tiveram sete episódios de sangramento durante o período de acompanhamento pós-operatório. Todos os episódios hemorrágicos ocorreram durante os três primeiros dias de pós-operatório.</p>	<p>As extrações dentárias podem ser realizadas com segurança em um ambulatório em pacientes tratados com NOAC<sup>1</sup>, aplicando medidas hemostáticas locais, sem interromper ou modificar o uso da medicação.</p>
<p>MORIMOTO Y., <i>et al.</i>; 2016; Japão.</p>	<p>19 pacientes que estavam sendo tratados com anticoagulantes orais. Estudo transversal.</p>	<p>Avaliar o curso dos pacientes em dabigatran, rivaroxaban ou apixaban submetidos à extração dentária.</p>	<p>Um paciente apresentou sangramento pós-operatório persistente após duas extrações cirúrgicas e foi observado sangramento suave em cinco pacientes.</p>	<p>Os anticoagulantes podem ser continuados em pacientes submetidos à extração dentária. Porém, pacientes com um valor prolongado de TTPa<sup>2</sup> e TP<sup>3</sup> apresentam maior risco de sangramento, portanto, é necessária hemostasia local adequada.</p>
<p>ABAYON M., <i>et al.</i>; 2016; Estados Unidos.</p>	<p>9 pacientes que estavam sendo tratados com anticoagulantes orais. Estudo de série de casos.</p>	<p>Descrever o tratamento odontológico de pacientes em NOAC<sup>1</sup>s e os resultados do tratamento odontológico para três abordagens clínicas.</p>	<p>Nenhum paciente exibiu sangramento pós-operatório significativo, independentemente da abordagem. Complicações pós-operatórias clinicamente significativas foram gerenciado sem dificuldade.</p>	<p>O tratamento dentário pode ser realizado com segurança após continuação, interrupção parcial ou interrupção completa da dose de NOAC<sup>1</sup> para tratamento dentário.</p>

<p>HANKEN H., <i>et al.</i>; 2015; Alemanha.</p>	<p>52 pacientes que estavam sendo tratados com anticoagulantes orais, sendo dois deles, em uso concomitante de aspirina. Estudo caso-controle.</p>	<p>Avaliar o risco de complicações hemorrágicas pós-operatórias após procedimentos orais realizados sob terapia continuada de anticoagulação mono ou dupla com rivaroxaban (e aspirina).</p>	<p>As complicações hemorrágicas pós-operatórias ocorreram mais frequente em pacientes sob terapia continuada com rivaroxaban (11,5%) do que nos casos controle (0,7%). Todos os eventos hemorrágicos foram controláveis.</p>	<p>A continuação da terapia de anticoagulação com rivaroxaban aumenta significativamente o risco de sangramento no pós-operatório, embora os eventos hemorrágicos tenham sido administráveis.</p>
<p>BREIK O.; CHENG A.; SAMBROOK P.J.; GOSS N.A.; 2014, Austrália.</p>	<p>5 pacientes que estavam sendo tratados com anticoagulantes orais. Estudo de série de casos.</p>	<p>Discutir o dabigatran, relatar a experiência em cinco casos e fornecer conselhos clínicos práticos sobre como gerenciar pacientes em dabigatran que necessitam de tratamento dentário, particularmente extrações.</p>	<p>Os casos de extração de dente único não apresentaram sangramento pós-operatório significativo. O caso 5 relata sangramento pós-operatório significativo enquanto ainda estava tomando dabigatran. O sangramento cessou após a interrupção do dabigatran por 24 horas.</p>	<p>Em procedimentos simples, o sangramento geralmente pode ser tratado com medidas hemostáticas locais. Pacientes com histórico de insuficiência renal que requerem procedimentos complexos, deve-se encaminhar para o cirurgião oral e maxilofacial, pois há um maior risco de sangramento</p>

NOAC<sup>1</sup>: Novo anticoagulante oral.

TTPa<sup>2</sup>: Tempo de tromboplastina parcial ativado.

TP<sup>3</sup>: Tempo de protrombina.